◆訂正とお詫び◆

本誌22巻2号(2010年2月号)症例検討—あなたの診断は？ [7] 網木　学著，138頁掲載の入院時上部消化管造影像が左右逆になっておりました。お詫びして訂正いたします。

(誤)

入院時上部消化管造影

❶|❷

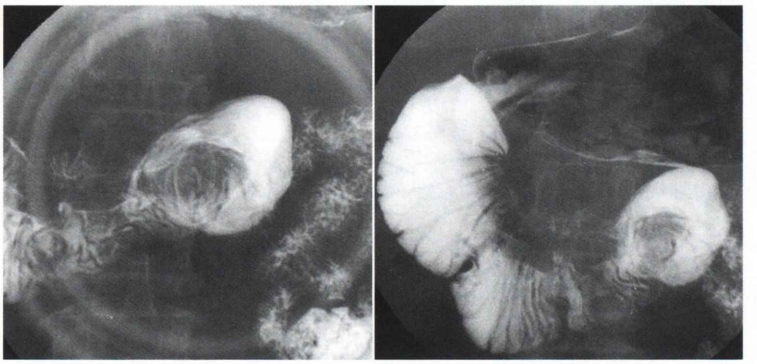

❶十二指腸球部～水平部
❷水平部圧迫像

(正しい写真)

入院時上部消化管造影

❶|❷

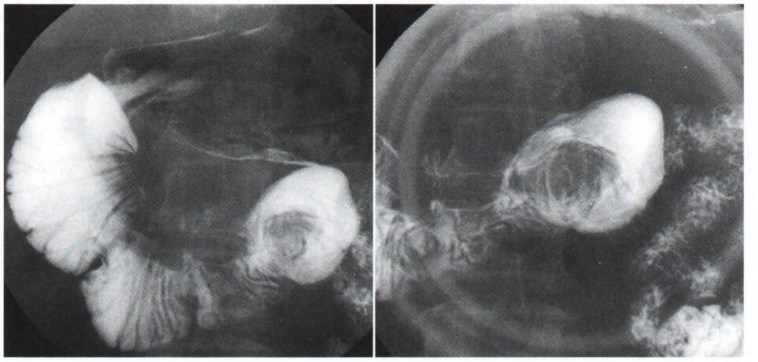

❶十二指腸球部～水平部
❷水平部圧迫像

Presented by Medical*Online