

## お詫びと訂正：2015年5月号P.469図8

映像情報メディカル2015年5月号特集「超音波診断装置の新潮流—低流速検出能に優れた血流イメージング」に掲載の臨床論文「乳腺：非造影と造影の有用性」のP.469図8に誤りがございました。

読者の皆様ならびに関係者の皆様には多大なるご迷惑をおかけしたことをお詫びするとともに、下記に訂正後の図8を掲載させていただきます。

今後このようなことが起きないように、編集管理体制を整えてまいり所存です。改めまして深くお詫び申し上げます。

■掲載号：映像情報メディカル2015年5月号P.469図8

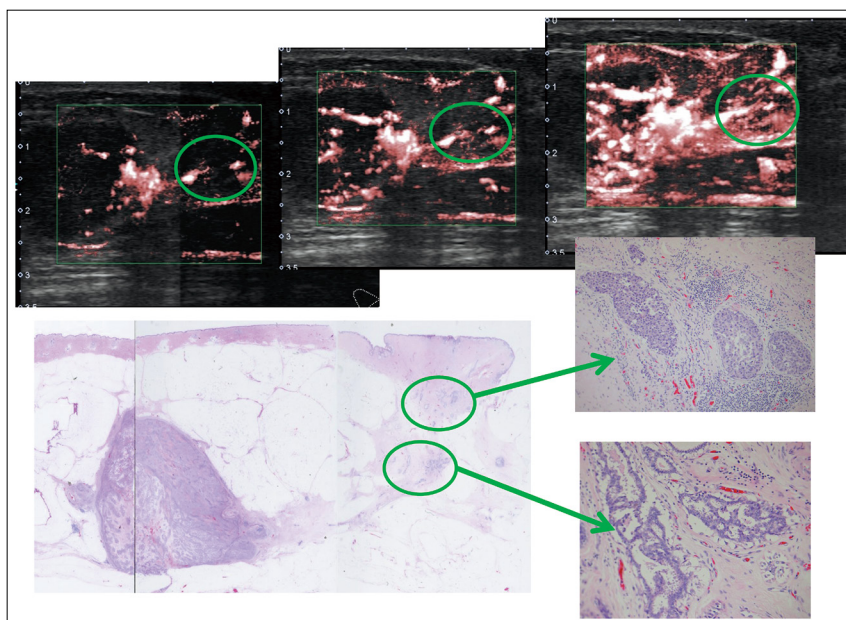


図8 造影SMI

腫瘍辺縁から乳頭側方向に存在する乳管の異常の微細血流をきわめて鮮明に認めた。描出標本と比較し、創部には乳管内進展を認めた。