

◆訂正とお詫び◆

① 本誌22巻8号(2010年8月号)特集 大腸の潰瘍 大集合 大井秀久ほか著, 1210頁掲載の図5が図の説明に対し写真が左右(a, b)逆になっておりました。お詫びして訂正いたします。

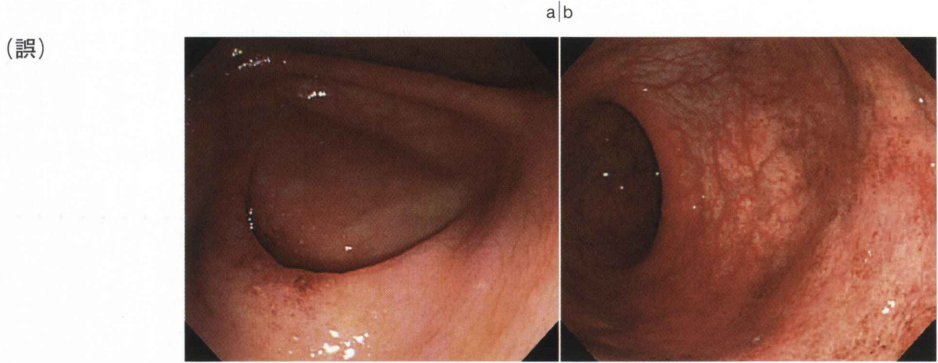


図 5 直腸と虫垂部の病変(43歳発症, 男性)

罹病期間1年, 直腸型, 慢性持続型

- a. 直腸にびまん性に発赤を認め, 口側には血管透見像のある正常粘膜を認める。
- b. 虫垂開口部に中心に点状の白点を有する小発赤を認める。周囲の盲腸粘膜には血管透見を認める。

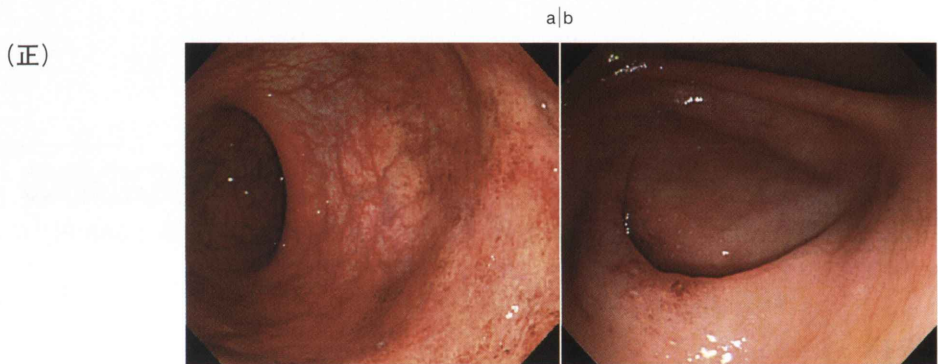

図 5 直腸と虫垂部の病変(43歳発症, 男性)

罹病期間1年, 直腸型, 慢性持続型

- a. 直腸にびまん性に発赤を認め, 口側には血管透見像のある正常粘膜を認める。
- b. 虫垂開口部に中心に点状の白点を有する小発赤を認める。周囲の盲腸粘膜には血管透見を認める。

② 本誌22巻8号(2010年8月号)特集 大腸の潰瘍 大集合 岸原輝仁ほか著, 1216頁の本文および1217頁図5bの説明にある「抜き打ち様潰瘍」は「打ち抜き様潰瘍」が正しい用語でした。お詫びして訂正いたします。